

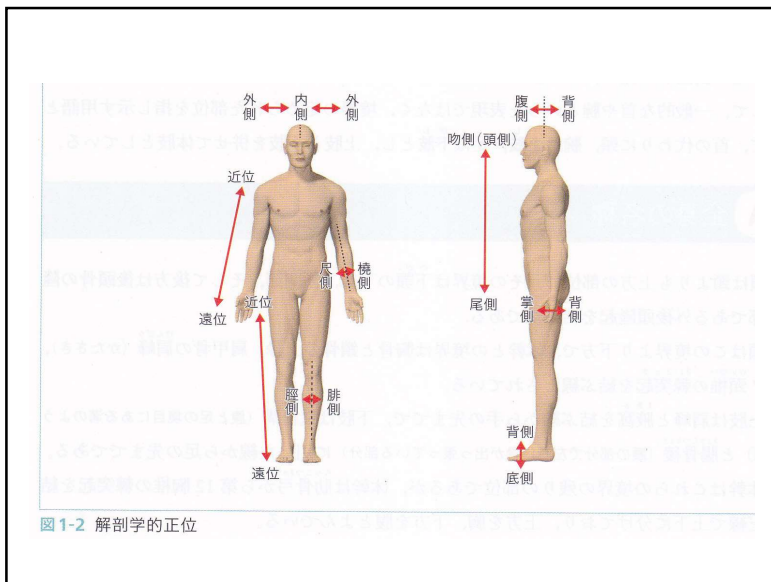图 1-2 解剖学的正位

5

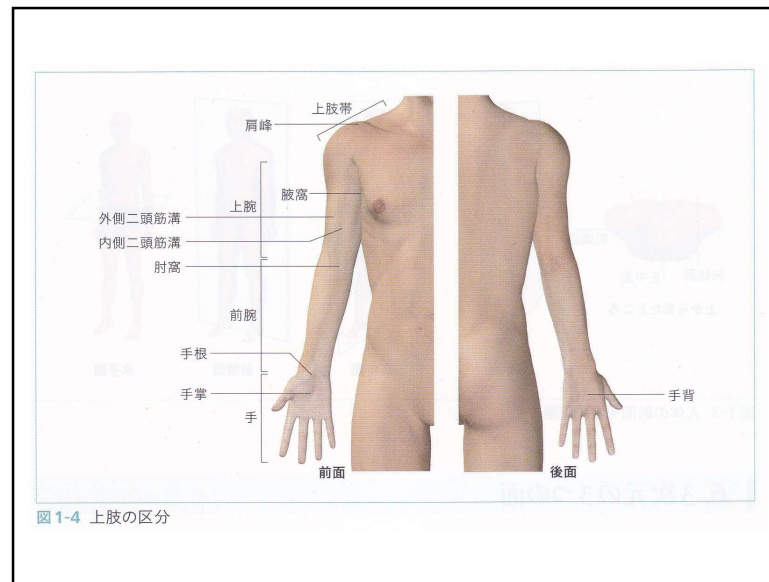
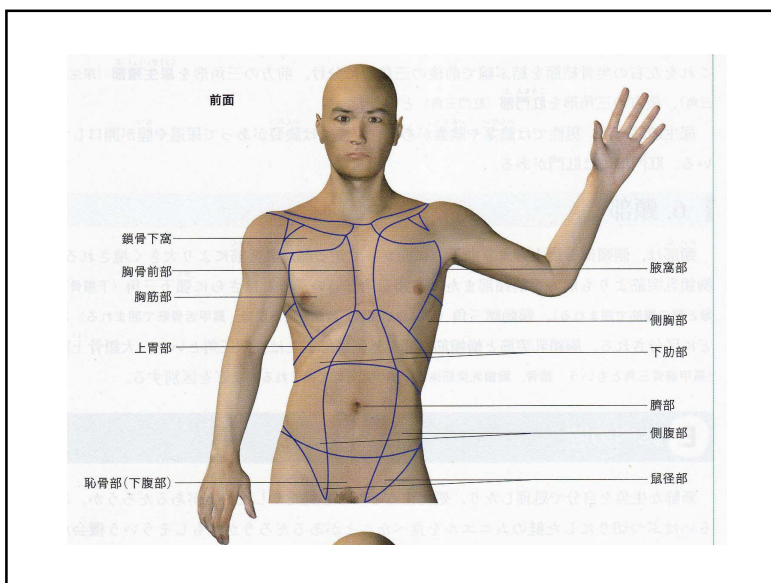
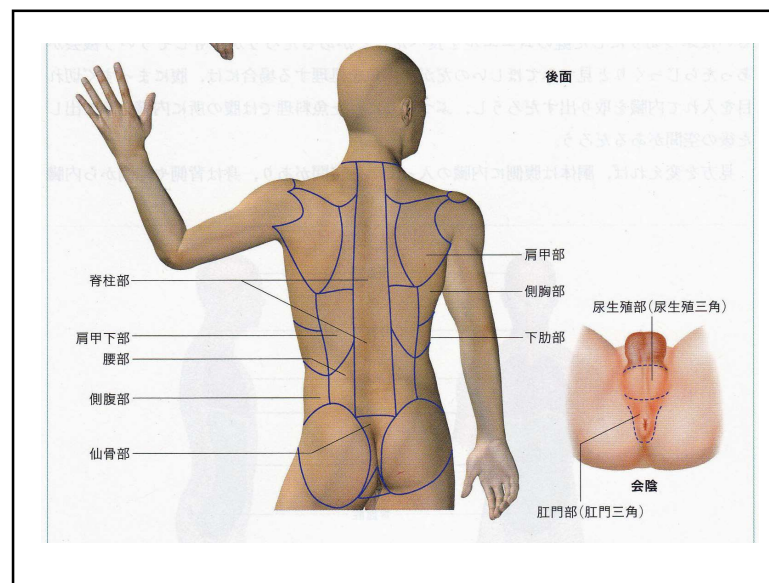


图 1-4 上肢の区分

6



7



8

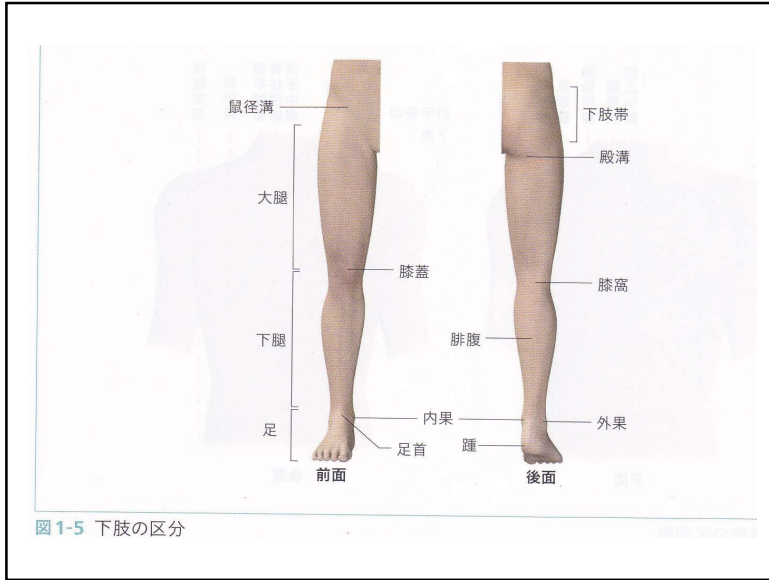
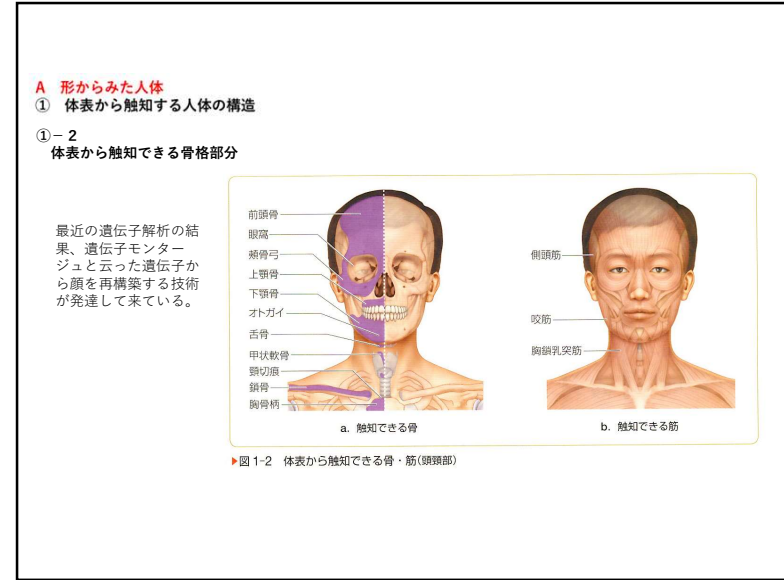
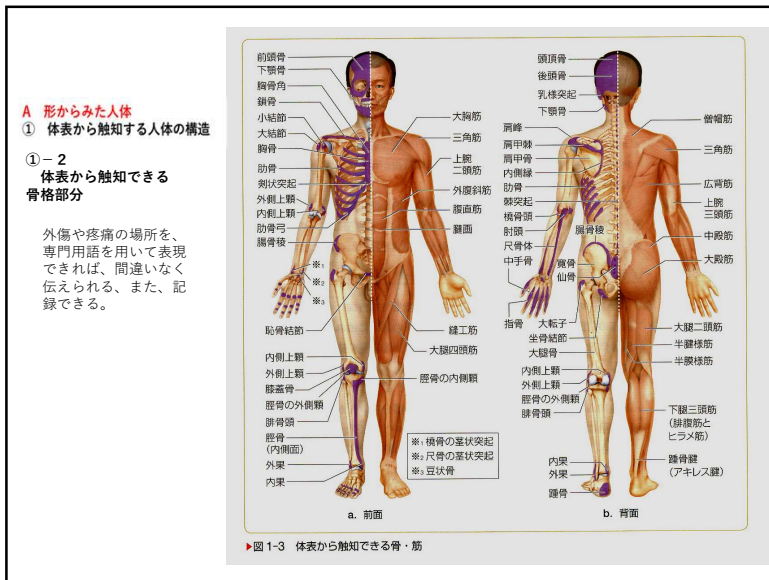


図1-5 下肢の区分

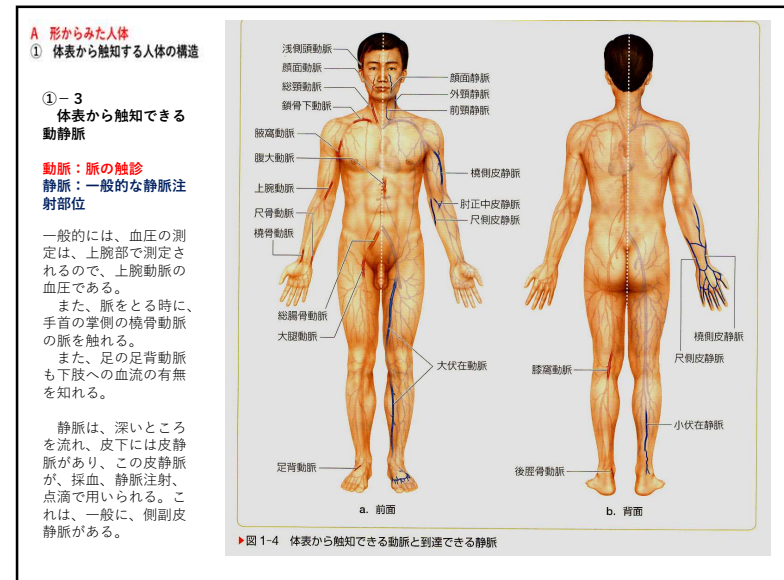
9



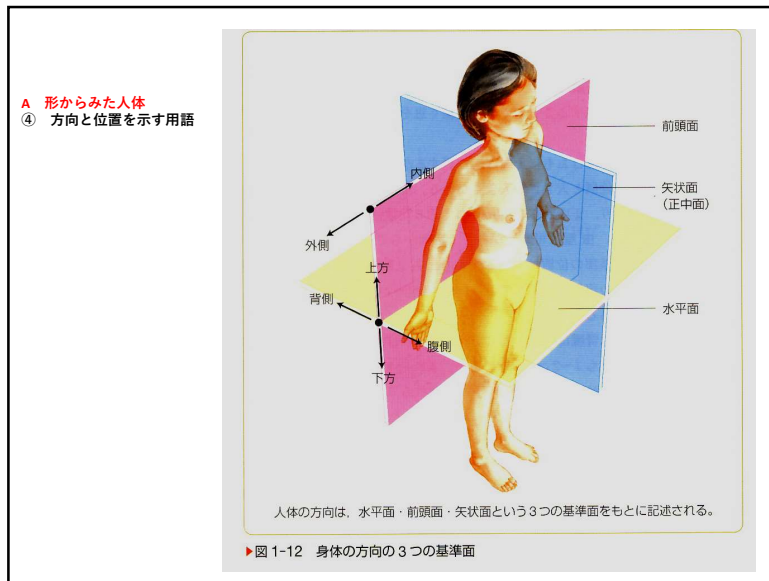
10



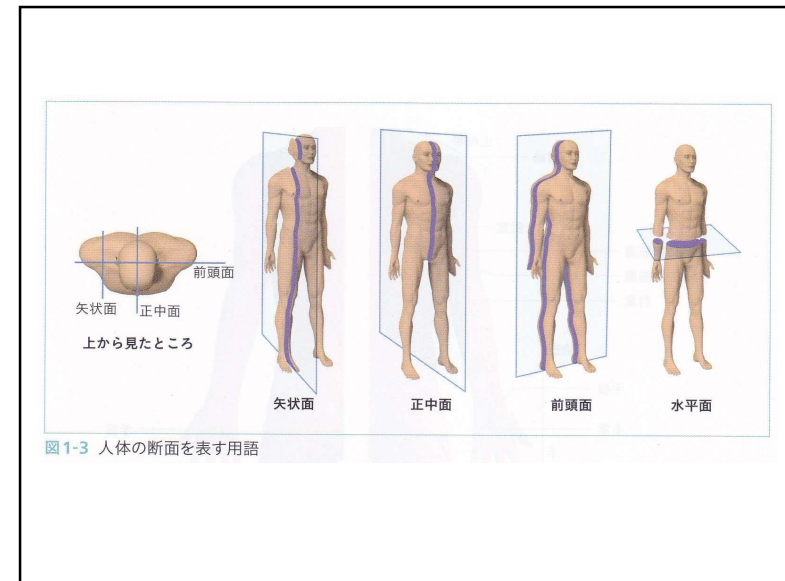
11



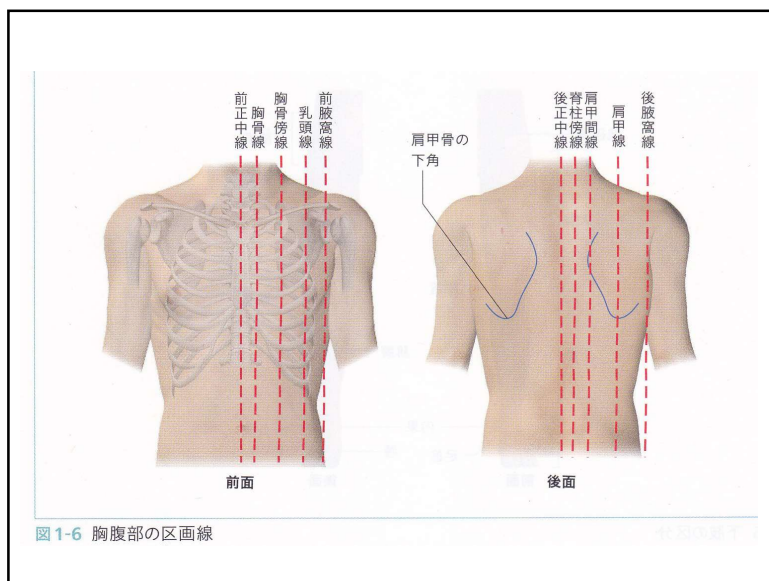
12



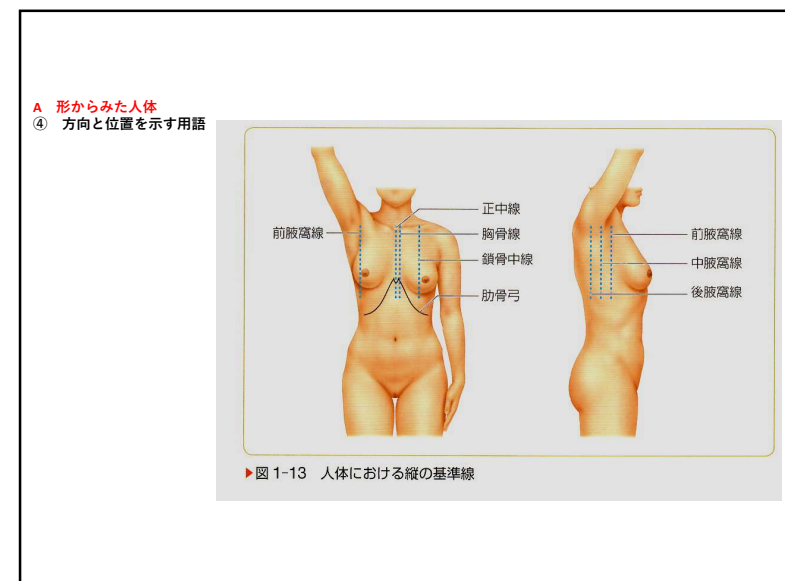13



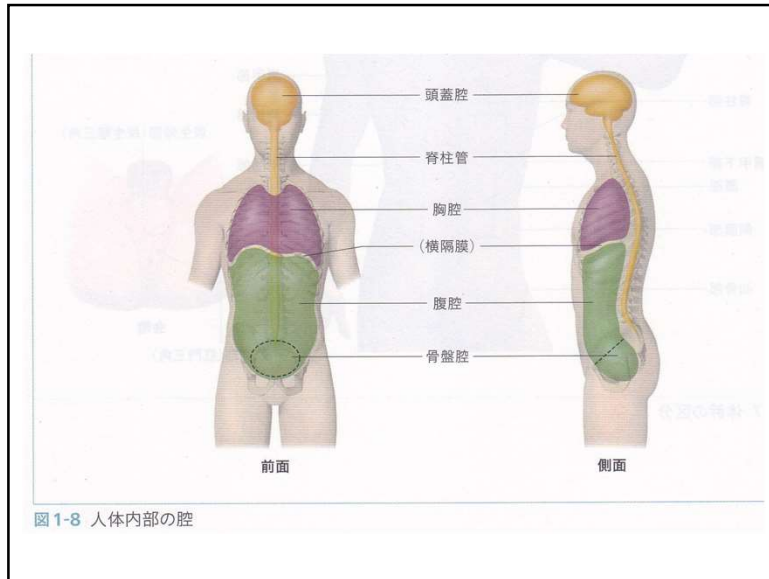
14



15



16



17

A 形からみた人体
② 人体の構造と区分

▶表 1-1 体幹の区分

骨格	臓器
頭部	頭蓋 脳・眼・耳・口・鼻など
頸部	頸椎 咽頭・喉頭など
胸部	胸椎 肺・心臓・食道・気管など
腰部	腰椎 胃・小腸・大腸・肝臓・脾臓・膵臓・腎臓など
骨盤部	骨盤 直腸・膀胱・生殖器等

体表からその体内にある臓器とその位置関係を理解すると、疼痛の場所や性格（持続性、間欠的、強くなったり弱くなったり）で、病気の性格を推定可能である。

▶ 図 1-6 前面から見た人体の臓器

胸部には肺と心臓、腰部には胃・腸・肝臓などの消化器、骨盤部には膀胱・直腸など、重要な臓器が胸・腹・骨盤にかけて集まっている。

18